

## **Permasalahan-permasalahan yang Menyertai Erupsi Gigi**

### *Emerging Problems Associated with Tooth Eruption*

**Indri Kurniasih**

*Ilmu Kedokteran Gigi Dasar, Program Studi Kedokteran Gigi,  
Fakultas Kedokteran, Universitas Muhammadiyah Yogyakarta*

#### **Abstract**

*Tooth eruption process is an normal physiological process. It may become abnormal there disturbances intervered within the process. Several disturbances such as trauma, hereditary factors, and pathological disorders can cause some problems which may leads to dental disorders if it were remain untreated. These matters have to become a serious concern of the dentists. There are several problems which are frequently associated with tooth eruption process such as ankylosis, eruption cyst, eruption hematoma and ectopic eruption. Each of these problems has their own specific clinical characteristic . Moreover, some of the problems needs special treatments to assure that dental anomaly resulted will not develop further and dental eruption is not disturbed. The aim of the writing is to elaborate the etiology, sign and clinical symptoms, and also treatment of problems during tooth eruption.*

*Keyword : dental anomaly, eruption tooth*

#### **Abstrak**

Proses erupsi gigi merupakan suatu proses fisiologis yang normal. Bisa menjadi tidak normal ketika terjadi gangguan pada proses tersebut. Beberapa gangguan berupa trauma, faktor herediter, kondisi patologis terkadang menimbulkan permasalahan yang jika dibiarkan akan berlanjut menimbulkan kelainan pada gigi. Hal ini perlu menjadi perhatian serius oleh dokter gigi. Ada beberapa permasalahan yang sering menyertai proses erupsi gigi diantaranya ankylosis, eruption cyst, eruption hematoma dan ectopic eruption. Permasalahan-permasalahan tersebut mempunyai karakteristik yang khas. Beberapa diantaranya bahkan memerlukan penanganan khusus agar kelainan gigi tidak berlanjut dan proses erupsi gigi tidak terganggu. Penulisan ini bertujuan untuk menguraikan tentang etiologi, tanda dan gejala klinis serta perawatan dari permasalahan-permasalahan yang timbul selama proses erupsi gigi.

Kata kunci : erupsi gigi, kelainan gigi

## Pendahuluan

Erupsi gigi mungkin mendapat perhatian yang besar bagi para orang tua, terutama bagi para orang tua baru. Seringkali orang tua berfikir bahwa ada sesuatu perkembangan yang salah pada anak mereka jika gigi tidak tampak pada saat yang semestinya. Padahal waktu erupsi gigi sangatlah bervariasi. Banyak faktor yang berkontribusi terjadinya variasi ini. Termasuk diantaranya adalah riwayat keluarga, etnik/ras, vitalitas selama perkembangan janin, posisi gigi di dalam lengkung rahang, ukuran dan bentuk dari lengkung gigi itu sendiri dan dalam proses erupsi gigi permanen ketika tanggalnya gigi desidui.<sup>1</sup>

Proses erupsi gigi bagi anak-anak seringkali terasa mengganggu. Pada masa ini anak terkadang mengalami demam ringan, kerewelan, gangguan waktu tidur, pengeluaran air liur, dan cenderung memasukkan jarinya ke dalam mulut. Hal ini merupakan sesuatu yang wajar dan bukan berhubungan dengan gangguan sistemik. Hubungan antara demam dan erupsi dapat terjadi hanya jika terjadi percepatan jumlah erupsi gigi. Gusi pada tempat erupsi dapat meradang dan sangat sensitif bila disentuh. Peradangan biasanya mereda dengan erupsinya gigi. Terbukanya gusi pada waktu erupsi gigi jarang menjadi berbahaya ataupun mengalami infeksi. Namun fase erupsi gigi menjadi fase rentan untuk terjadinya suatu anomali gigi jika pada tahap ini terjadi gangguan pada proses erupsi.

Tulisan ini bermaksud menguraikan berbagai konsep yang berhubungan dengan terjadinya permasalahan selama proses erupsi berlangsung. Manfaat yang diharapkan adalah menambah pengetahuan mahasiswa kedokteran gigi dan klinisi kedokteran gigi untuk mengenali tanda dan gejala berbagai permasalahan yang dapat timbul selama proses erupsi gigi, agar dapat menentukan tindakan/perawatan yang tepat sehubungan dengan hal tersebut.

## Diskusi

Mekanisme Erupsi gigi : erupsi gigi adalah suatu proses berpindah atau Bergeraknya gigi yang sedang berkembang di dalam dan melalui tulang alveolar serta mukosa yang menutupi rahang menuju ke dalam rongga mulut dan mencapai dataran oklusal gigi.<sup>2</sup> Erupsi gigi adalah kombinasi pergerakan seluruh bagian gigi, baik sebelum dan sesudah mahkota muncul ke dalam rongga mulut. Erupsi gigi dimulai ketika pembentukan mahkota gigi telah lengkap dan akar gigi mulai terbentuk dan berlanjut dengan keseluruhan kelangsungan gigi tersebut di dalam rongga mulut.<sup>3</sup> Munculnya gigi melewati gingiva menjadi tanda klinis dari erupsi gigi. Mengikuti kemunculan ini, gigi bererupsi pada jarak maksimal untuk mencapai dataran oklusal.<sup>2</sup>

Proses erupsi gigi terdiri atas 3 tahap:

### 1. Tahap pre erupsi :

Pada tahap ini pergerakan gigi merupakan tahap persiapan tahap erupsi. Pada tahap ini terjadi proses pertumbuhan dan perkembangan benih gigi di dalam tulang alveolar sebelum terbentuknya akar gigi. Selama tahap ini gigi tumbuh pada berbagai arah untuk mempertahankan posisinya di dalam rahang yang juga berkembang. Ini dapat terjadi dengan pertumbuhan yang eksentrik dan pergerakan seluruh benih gigi (*bodily movement*). *Bodily movement* adalah suatu pergeseran keseluruhan benih gigi, dimana hal ini akan mengakibatkan terjadinya resorpsi tulang pada arah gigi itu bergerak dan pembentukan tulang pada tempat sebelumnya.<sup>2</sup>

### 2. Tahap erupsi prefungsional

Tahap ini dimulai dengan inisiasi pembentukan akar gigi dan akan berakhir ketika gigi mulai mencapai kontak oklusal. Ada 5 kejadian utama selama tahap ini, yaitu:

- a) Tahap sekretoris dari amelogenesis telah lengkap, tepat sebelum pembentukan akar dimulai.

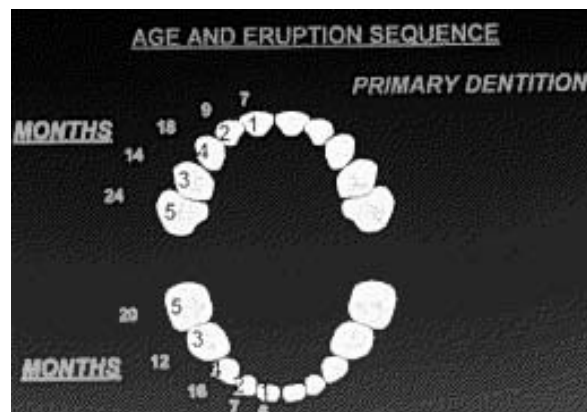
- b) Tahap intraoseus terjadi ketika pembentukan akar dimulai sebagai hasil dari proliferasi epitel pelindung akar dan jaringan mesenkim dari papila dan folikel gigi.
- c) Tahap supraoseus dimulai ketika bagian oklusal gigi yang sedang bererupsi bergerak melalui bagian bawah tulang dan jaringan ikat dari mukosa mulut.
- d) Ujung mahkota melewati rongga mulut dengan cara merusak pusat lapisan ganda sel epitel. Terobosan ini kemudian dipenuhi oleh ujung mahkota.
- e) Gigi yang sedang erupsi kemudian bergerak ke oklusal pada jarak yang maksimal dan terlihat paparan secara berangsur-angsur dari munculnya mahkota klinis.<sup>2</sup>

### 3. Tahap erupsi fungsional

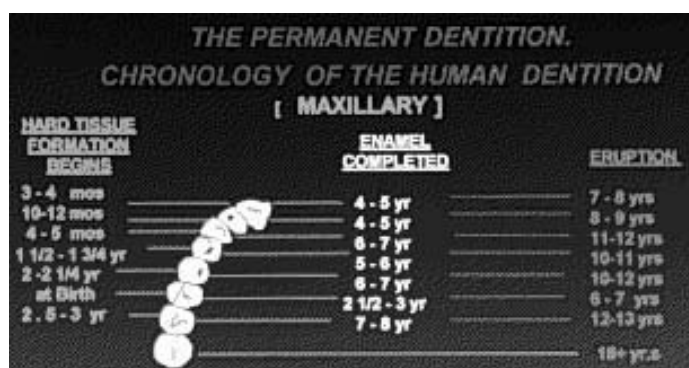
Pada tahap ini mahkota gigi telah tumbuh maksimal dan telah terjadi penyesuaian kontak maksimal dengan gigi yang berada pada rahang yang berlawanan. Gigi telah bererupsi sempurna dan dapat berfungsi secara normal.<sup>2</sup>

Erupsi fungsional gigi sangat bervariasi setiap individu. Namun sebagai pedoman hubungan erupsi fungsional gigi desidui dengan umur, dapat dilihat pada gambar 1. Pada gambar 2 dan 3 memaparkan tentang hubungan proses pembentukan gigi dengan waktu erupsi pada gigi permanen.

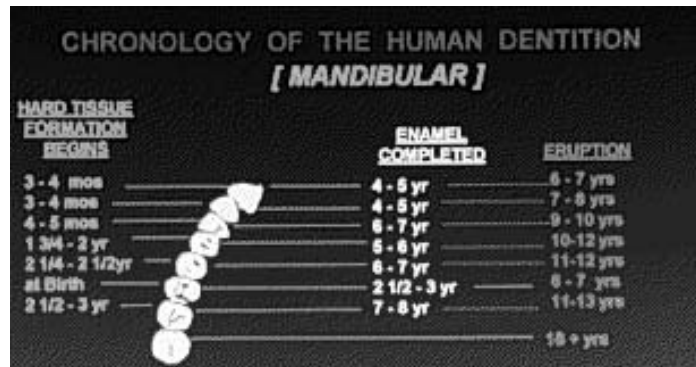
### Kronologis erupsi gigi pada manusia



Gambar 1. Usia rata-rata erupsi fungsional gigi desidui



Gambar 2. Usia rata-rata proses erupsi gigi permanen rahang atas



Gambar 3. Usia rata-rata proses erupsi gigi permanen rahang bawah

Pada proses erupsi baik pada gigi desidui maupun gigi permanent berhubungan erat dengan perkembangan akar gigi. Ketika mahkota muncul melalui gingival, akar gigi biasanya sudah mencapai 2/3 dari panjang akar seluruhnya. Keseluruhan proses erupsi gigi berlangsung rata-rata sejak usia 7 1/2 bulan sampai usia 13 tahun, tidak termasuk erupsi gigi Molar 3.<sup>4</sup>

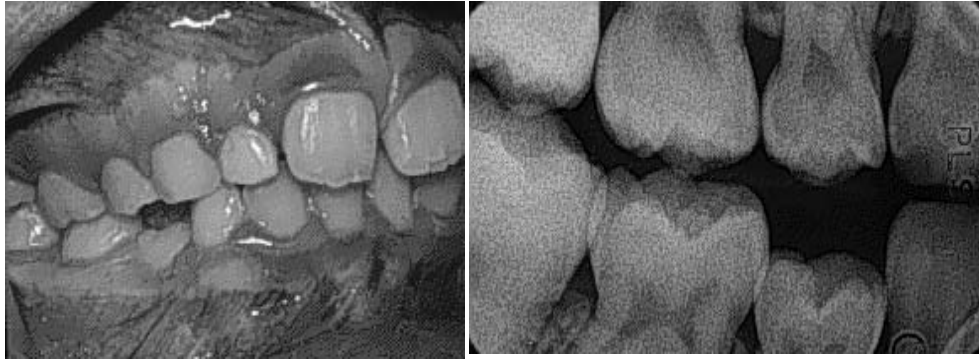Pada proses erupsi gigi permanen dikenal juga suatu istilah **Exfoliation** yaitu suatu proses eliminasi gigi desidui yang dihubungkan dengan erupsi gigi permanent pengganti yang berada di ujung apeks dan sekitarnya dari gigi desidui. *Exfoliation* dari gigi desidui adalah suatu proses fisiologi yang normal.<sup>2</sup> Proses erupsi menstimulasi perkembangan osteoclast yang bertanggung jawab pada terjadinya suatu resorpsi progresif pada akar gigi, dentin dan sementum. Waktu *exfoliation* sangat variasi pada setiap individual gigi. *Exfoliation* normal menunjukkan pertumbuhan gigi secara simetris bilateral dari rahang, dimulai dengan gigi pada rahang bawah lebih dahulu daripada rahang atas dan gigi anterior terlebih dahulu sebelum gigi posterior.<sup>5</sup>

Ketika erupsi gigi terhambat hal ini seringkali disebabkan oleh suatu kerusakan lokal sehingga menimbulkan gigi-gigi yang impaksi. Terlambatnya erupsi gigi biasanya

tidaklah rumit, kecuali jika terjadi pericoronitis, caries ataupun terbentuknya kista.<sup>6</sup>

#### Masalah-masalah yang sering timbul/ dihubungkan dengan fase erupsi gigi diantaranya:

1. **Ankylosis** : adalah suatu penggabungan jaringan keras antara tulang dan gigi. Ini kemungkinan terjadi sebagai hasil dari suatu kerusakan dalam interaksi antara resorpsi normal dan perbaikan jaringan keras selama proses penggantian gigi desidui dengan gigi permanen.<sup>2</sup> Ankylosis secara khas terjadi setelah erupsi parsial gigi ke dalam rongga yang digambarkan sebagai suatu fusi dari cementum atau dentin ke tulang alveolar selama perubahan selular dalam ligamen periodontal yang disebabkan oleh trauma dan penyakit lain.<sup>7</sup> Pada gigi desidui prevalensi terjadinya antara 7-14 %. Dan paling sering terjadi pada gigi molar pertama desidui rahang bawah, gigi molar kedua desidui rahang bawah, gigi molar pertama desidui rahang atas dan molar kedua desidui rahang atas.

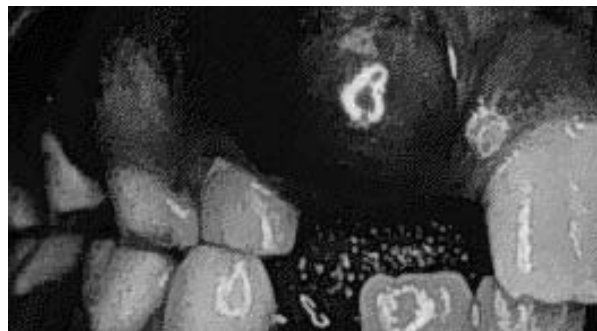

Gambar 4. Gigi premolar ke-2 permanen kanan pada rahang bawah yang mengalami ankylosis.

Ankylosis dapat memicu terjadinya (a) kehilangan panjang lengkung, (b) ekstrusi pada gigi yang berada dilengkung yang berseberangan, (c) gangguan terhadap urutan erupsi gigi.<sup>8</sup>

2. **Eruption Cyst** merupakan suatu variasi dari kista dentigerous yang mengelilingi gigi yang sedang erupsi. Kista ini seringkali terlihat secara klinis sebagai suatu lesi kebiru-biruan, translusen, elevasi, dapat ditekan, asymptomatik, lesi berbentuk kubah (*dome-shape*) dari alveolar ridge yang dihubungkan

dengan suatu erupsi gigi permanen ataupun erupsi gigi desidui. Kista erupsi memperlihatkan suatu pembengkakan yang halus menutupi gigi yang erupsi, dengan warna berbeda dari gingival normal. terkadang sakit, tidak mengalami infeksi, lembut dan berfluktuasi. Kista bisa seringkali pecah secara spontan pada saat erupsi gigi, namun trauma pada kista ini bisa menghasilkan perdarahan sehingga terjadi perubahan warna dan timbul rasa sakit.<sup>9</sup>

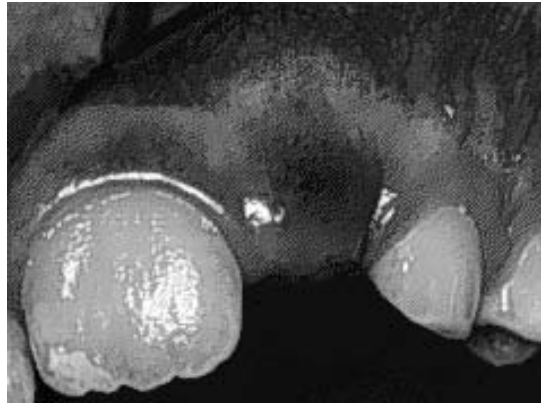


Gambar 5. Eruption cyst yang menyertai proses erupsi gigi insisivus lateral permanent kanan rahang atas.



3. **Eruption Hematoma** adalah suatu lesi kebiru-biruan, buram, lesi asymptomatic yang melapisi gigi yang sedang erupsi. Bengkak terjadi

dalam kaitannya dengan terjadinya akumulasi darah, cairan jaringan, yang terjadi dalam follicular kantung yang meluas di sekitar erupsi mahkota.<sup>10</sup>

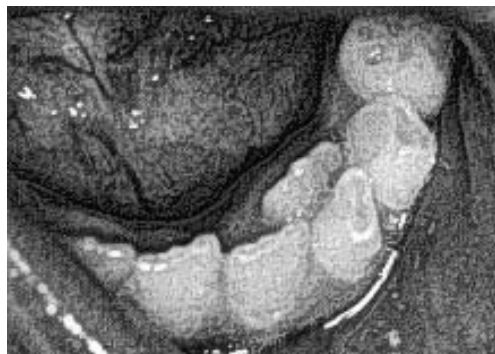


Gambar 6. Eruption hematoma yang menyertai proses erupsi gigi insisivus lateral permanen kiri rahang atas.

4. **Ectopic Eruption:** suatu keadaan yang biasanya terlihat ketika gigi permanent mulai menggantikan gigi desidui pada usia sekitar 6 tahun. Merupakan erupsi yang abnormal dari suatu gigi permanent dalam hal ini gigi ke luar dari jalur normal dan menjadi penyebab resorpsi abnormal suatu gigi desidui yang akan diganti. Sering terlihat adanya dua jalur gigi pada area anterior rahang bawah. Gigi insisivus

permanent tumbuh dibelakang gigi insisivus desidui.<sup>10</sup>

*Ectopic Eruption* mungkin berhubungan dengan salah satu dari tiga proses yang berbeda : gangguan perkembangan, proses patologis, dan aktifitas iatrogenic. Etiologi dari gigi ektopik tidaklah diketahui. Interaksi jaringan yang abnormal selama perkembangan mungkin berpotensi mengakibatkan perkembangan gigi dengan erupsi ektopik.<sup>7</sup>



Gambar 7. Gigi insisivus lateral permanent kiri rahang bawah tumbuh di belakang gigi insisivus lateral desidui kiri rahang bawah

Etiologi dari erupsi ektopik suatu maxillary permanen geraham pertama tidaklah dengan jelas dipahami meskipun demikian satu atau lebih kondisi-kondisi berikut mungkin terkait dengan hal tersebut:

- a) Akibat dari ukuran Molar pertama Permanen dan atau gigi molar kedua desidui lebih besar dari normalnya
- b) Gigi bererupsi pada suatu sudut abnormal terhadap dataran oklusal
- c) Pertumbuhan tuberositas terlambat, menghasilkan panjang lengkung yang abnormal
- d) Morfologi dari permukaan distal mahkota gigi molar kedua desidui dan akar memberikan hambatan erupsi sehingga terjadi abnormalitas kemiringan gigi permanen molar pertama.<sup>8</sup>

#### Perawatan

1. Perawatan pada ankylosis mungkin melibatkan penempatan suatu mahkota stainless steel di atas gigi yang mengalami ankylosis untuk mempertahankan dimensi mesio-distal dan mencegah supra erupsi dari gigi yang berada pada lengkung yang berlawanan. Gigi desidui yang mengalami ankylosis haruslah diobservasi dengan seksama dan diekstraksi jika terjadi over retensi dan menyebabkan terlambatnya erupsi gigi penggantinya.<sup>10</sup>
2. Kista erupsi seringkali paling baik dibiarkan agar pecah secara spontan. Pembedahan hanya diindikasikan jika gigi mengalami kegagalan erupsi.<sup>6</sup>
3. Erupsi hematoma : dapat dibedakan dari suatu eruption cyst dengan pemeriksaan transiluminasi. Perawatan tidaklah diindikasikan, selama eruption hematoma dapat pecah dan keluar pada saat gigi menembus gingiva. walaupun insisi

kadang-kadang dilakukan untuk memudahkan erupsi.<sup>10</sup>

4. *Ectopic eruption : Self-corrective (Jump-type)*, 66% dari kasus *ectopic eruption* gigi molar akhirnya dapat erupsi pada posisi seharusnya tanpa melalui perawatan korektif. Metode perawatan dapat bervariasi berdasarkan pemeriksaan klinis, tergantung dari hambatan dan analisa ruang. Perawatan pada *ectopic eruption* gigi molar permanen bertujuan untuk membebaskan gigi molar permanen dari hambatan dan memberikan pedoman erupsi bagi gigi tersebut. Pada beberapa kasus, gigi molar kedua desidui diekstraksi; gigi molar permanen dapat erupsi dan kemudian bergerak ke distal menuju posisi normal. Beberapa metode yang digunakan adalah dengan *brass ligature wire*, *stainless steel crown*, *Humphrey appliance*, dan *helical spring*.<sup>10</sup>

#### Kesimpulan

Erupsi gigi merupakan suatu proses yang melibatkan banyak faktor. Erupsi gigi merupakan salah satu fase kritis dari kelangsungan pertumbuhan dan fungsi gigi di dalam rongga mulut. Selama proses erupsi terjadi pengrusakan dan perbaikan jaringan sebagai suatu proses fisiologis yang normal. Namun bukan berarti tidak akan ada permasalahan yang timbul dari proses tersebut. *Ankylosis*, *eruption cyst*, *ectopic eruption*, dan *eruption hematoma* merupakan permasalahan-permasalahan yang sering menyertai proses erupsi gigi. Berdasarkan uraian di atas seorang dokter gigi perlu memiliki pemahaman yang mendalam tentang proses erupsi dan permasalahan yang sering menyertai proses tersebut. Mengenali penyebab dan gejala klinis suatu problem/penyakit merupakan salah satu pedoman untuk dapat menetapkan diagnosa dan membuat keputusan yang tepat terhadap tindakan perawatan yang diperlukan bagi pasien.

**Daftar Pustaka**

1. Gomella, L. G, and Haist, S. A.,2003, *Clinician's Pocket Reference*, McGraw-Hill Professional, p. 13
  2. Avery, J. K., et.al., 2001, *Oral Development and Histology*, Thieme, pp. 123, 125, 127, 138
  3. Melfi, R. C., and Alley, K. E., 2000, *Permar's Oral Embryology and Microscopic Anatomy*, tenth edition, Lippincott Williams & Wilkins, p.265
  4. David, C.,2003, *Rudolph's Pediatric*, McGraw- Hill Professional, p.1283
  5. Mc.Donald RE,DDS.MS.LLD and Avery DR,DDS,MSD, 1994, *Dentistry for The Child and Adolescent*, 6<sup>th</sup> ed., Mosby St.Louise, Missouri.
  6. Shear, M and Speight, P, 2007, *Cyst of the Oral and Maxillofacial Region*, Blackwell Publishing, pp. 76-77
  7. Wise, G. E., et al., 2002, *Cellular, Molecular, and Genetic Determinats of Tooth Eruption* 13(4):323-335 Crit Rev Oral Biol Med <http://crobm.iadrjournals.org/misc/>
  8. Sculy, C., et. al., 2002, *A Color Atlas of Orofacial Health and Disease in Children and Adolescent : Diagnosis and Management*, Taylor & Francis, pp. 173, 193
  9. Lalwani, A. K., 2007, *Current diagnosis And Treatment in Otolaringology. Head and Neck Surgery*, Lippincott Williams & Wilkins, p. 378
  10. Baker, R. C., 2001, *Pediatric Primary Care : III- Child Care*, Lippincott Williams & Wilkins, pp. 59-60
-